

Krzysztof Woźniak, Artur Moskała, Andrzej Urbanik¹, Małgorzata Kłys

Pośmiertne badania obrazowe TK z rekonstrukcją 3D u ofiar wypadków drogowych

Postmortem CT examination with 3D reconstruction in cases referring to casualties of traffic accidents

Z Katedry Medycyny Sądowej UJ CM
Kierownik: prof. dr hab. n. med. M. Kłys

¹ Z Katedry Radiologii UJ CM
Kierownik: prof. dr hab. med. A. Urbanik

Przedstawiono wyniki badań pośmiertnych w pięciu przypadkach zgonów w wyniku obrażeń, odniesionych w wypadkach drogowych: u czterech pieszych i jednego motocyklisty. Przed „klasyczną” sądowo-lekarską sekcją zwłok dodatkowo przeprowadzono pośmiertne badanie TK. Stwierdzone zmiany wewnętrzne zostały zestawione w tabeli oraz przedstawione w postaci obrazów 3D i 2D z tomografii komputerowej. Na dołączonej płycie CD zamieszczono przestrzenne animacje.

The authors presented results of postmortem examination in five cases of victims of fatal traffic accidents (four pedestrians and one motorcyclist). Prior to “classic” forensic autopsies, the bodies were examined employing CT imaging. The results are presented in the table along with 3D and 2D CT images. The enclosed CD includes 3D animations.

Słowa kluczowe: sądowo-lekarska sekcja zwłok, pośmiertne badania obrazowe, tomografia komputerowa, wypadki drogowe, rekonstrukcja zdarzenia

Key words: forensic autopsy, postmortem imaging examination, computer tomography, traffic accidents, accident reconstruction

WSTĘP

Do kluczowych danych z sekcji zwłok ofiar wypadków drogowych, pozwalających na skuteczne opiniowanie, należą nie tylko takie informacje, które mówią wprost o przyczynie zgonu, ale i zespół obserwacji zmian pourazowych, pozwalających na późniejszą rekonstrukcję obrazu powstałych obrażeń i mechanizmu ich powstania. Służą temu, między innymi dodatkowe techniki preparowania zwłok, poszerzające klasyczny sposób wykonywania sądowo-lekarskiej sekcji zwłok, jak i – w miarę konieczności – zabezpieczanie materiału biologicznego (fragmentów złamanych kości) do dalszych badań kryminalistycznych.

Wzbogacenie sądowo-lekarskiej diagnostyki pośmiertnej o wykorzystanie współczesnych zdobyczy technik rejestracji i przetwarzania danych, między innymi uzyskanych w wyniku badania TK, stwarza dotychczas prowadzonemu zakresowi badań dodatkowe możliwości.

CEL PRACY

Celem badań była konfrontacja obrazu zmian pourazowych w przypadkach ofiar wypadków drogowych (uszkodzeń kośćca, narządów wewnętrznych, wynaczynień krwi do jam ciała oraz patologicznej lokalizacji przestrzeni powietrz-

nych w jamach ciała), zobrazowanych w wyniku pośmiertnego badania TK, z uwidocznionymi drogą klasycznego badania pośmiertnego – sądowo-lekarskimi sekcjami zwłok.

MATERIAŁ

Badaniom poddano 5 przypadków zarządzonych zgodnie z k.p.k. sekcji sądowo-lekarskich, wykonywanych w pierwszym i drugim kwartale 2009 roku w Katedrze i Zakładzie Medycyny Sądowej UJ CM – jeden przypadek motocyklisty i czterech pieszych; każda z ofiar płci męskiej.

W każdym przypadku uzyskano na takie badanie zgodę właściwego prokuratora.

METODA

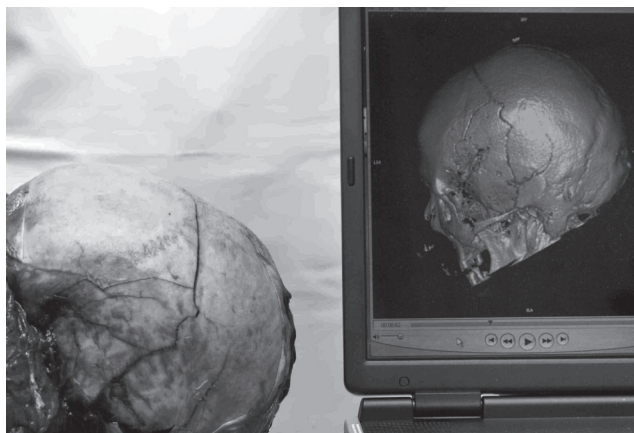Po dokonaniu oględzin zwłok, mających na celu określenie stanu znamion śmierci, zwłoki umieszczono w dwóch specjalnie przygotowanych szczelnych foliowych workach i transportowano je do Katedry Radiologii UJ CM do badania TK: głowy i szyi oraz tułowia i kończyn dolnych. Badanie wykonano przy użyciu aparatu Somatom Sensation S16 firmy

nr	Wiek w latach Age years	Rola w ruchu drogowym Role in traffic accident	Obrażenia kośćca Injuries of bones	Inne obrażenia wewnętrzne Other internal injuries
3/09	59	pieszy pedestrian	złamanie kości sklepienia / fracture of calvaria [ryc.1 / fig. 1] i podstawy czaszki / and the base of the skull, złamanie żuchwy / fracture of the mandible [ryc.2 / fig. 2], obustronne złamania żeber / bilateral rib fractures [ryc. 3 / fig. 3], złamanie wyrostków ościstych w odcinku lędźwiowym kręgosłupa / processus spinosus fractures of the lumbar part of the vertebral column, złamania obu kości udowych / fractures of both femurs [ryc. 5 a, b / fig. 5 a, b]	krew w jamie prawego stawu kolanowego / blood inside the knee joint, krew pod oponą twardą i pajęczą mózgu / subdural and subarachnoid haemorrhage, podbiegnięcie krwawe języka / blood suffusion of the tongue, rozerwanie przepony po lewej stronie / laceration of the diaphragm on the left, ogniska stłuczenia płuc / contusion of the lungs, krew w jamach opłucnej / blood in pleural cavities (P 200ml i L 400ml), pęknięcie śledziony / the rupture of the spleen
6/09	24	motocyklista motorcyclist	otwarte złamanie prawej kości udowej / open fracture of the right femur, otwarte złamanie kości prawego podudzia / open fracture of the bones of the right shank, złamanie lewej kości strzałkowej / fracture of the left fibula, złamanie sklepienia i podstawy czaszki / fracture of the base and calvaria of the skull [ryc. 4 / fig. 4], złamanie (przerwanie ciągłości) kręgosłupa na granicy odcinka szyjnego i piersiowego / fracture (laceration) of the vertebral column between the cervical and thoracic part [ryc. 6 / fig. 6], złamanie mostka / fracture of the sternum, obustronne złamanie żeber / bilateral fractures of the ribs, złamanie miednicy (zniszczenie struktur prawego stawu krzyżowo-biodrowego złamanie górnej gałęzi prawej kości łonowej) / fracture of the pelvis, [ryc. 7 / fig. 7]	krew pod oponą pajęczą mózgu / subarachnoid haemorrhage, ogniska stłuczenia płuc / contusions of the lungs, rozerwanie przepony po stronie lewej z przemieszczeniem żołądka do lewej jamy opłucnej / laceration of the left part of the diaphragm with partial displacement of the stomach into the left pleural cavity [ryc. 8 / fig. 8], pęknięcie aorty w odcinku piersiowym / rupture of the thoracic part of the aorta, pęknięcie śledziony / rupture of the spleen, pęknięcia lewej nerki / ruptures of the left kidney
8/09	27	pieszy pedestrian	fragmentacja kości czaszki / fragmentation of the skull [ryc. 9 a, b, 10 a, b / fig. 9 a, b, 10 a, b], złamanie kości lewego podudzia / fractures of the bones of the left shank [ryc. 11 a, b / fig. 11 a, b],	wymóżdzenie / decerebration, podbiegnięcia krwawe grzbietu i kończyn dolnych / blood suffusions of the soft tissues of the back and limbs
9/09	25	pieszy pedestrian	obustronne złamania żeber / bilateral fractures of the ribs, złamanie kości prawego podudzia / fracture of the bones of the right shank [ryc. 12 a, b / fig. 12 a, b], złamanie lewej kości strzałkowej / fracture of the left fibula,	krew pod oponą twardą i pajęczą mózgu oraz w komorach mózgowych / subdural and subarachnoid haemorrhage, haemocephalus, ogniska stłuczenia płuca prawego / contusion of the right lung, krew w lewej jamie opłucnej / blood inside the left pleural cavity (50ml), pęknięcia wątroby / ruptures of the liver, krew w jamie otrzewnej / blood in the peritoneal cavity (100ml)
10/09	57	pieszy pedestrian	zniszczenie struktur stawu szczytowo-potylicznego / damage of the atlanto-occipital joint, złamanie obu obojczyków i łopatek / fractures of both clavicles and scapulas, obustronne złamania żeber / bilateral rib fractures, złamanie prawej kości ramiennej / fracture of the right humerus [ryc. 13 / fig. 13], złamanie obu gałęzi lewej kości łonowej / fractures of the left hip bone	wylew krwawy w lewym mięśniu mostkowo-obojczykowo-sutkowym / blood suffusion of the left sternocleidomastoid muscle, krew w prawej jamie opłucnej / blood in the right pleural cavity (200ml), rozerwania płuca prawego (przez odłamy żeber) / lacerations of the right lung, rozerwanie worka osierdziowego / laceration of the pericardial sac, podbiegnięcia krwawe grzbietu i kończyn dolnych / blood suffusions of the soft tissues of the back and lower limbs, krew w drogach oddechowych / aspiration of blood

Tabela I. Zestawienie badanych przypadków – stwierdzone obrażenia wewnętrzne.

Table I. Examined cases – internal changes found.

Siemens. Uzyskane w wyniku badania pliki DICOM (w przypadku głowy i szyi minimalna grubość warstwy 0,75 mm, pozostałych części zwłok 1,5 mm) poddawano analizie przy użyciu specjalistycznego oprogramowania, w zakresie: 1. obrazów 2D (w projekcjach poprzecznych), 2. wybranych rekonstrukcji wielopłaszczyznowych (MPR), 3. wybranych rekonstrukcji 3D, w wyselekcjonowanych przypadkach przed „klasyczną” sądowo-lekarską sekcją zwłok przygotowując je także w formie animacji: kośćca (w tym uszkodzeń) poszczególnych okolic ciała

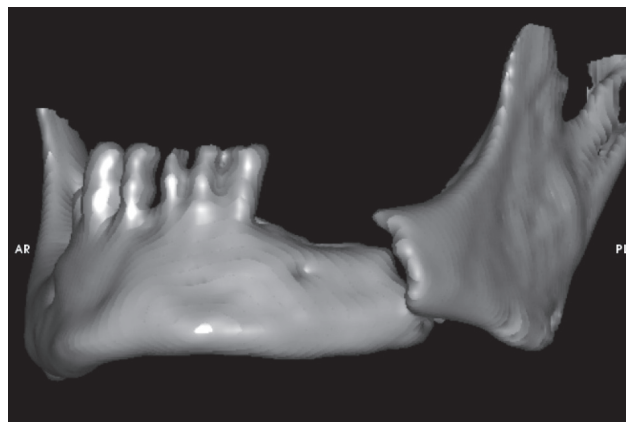


Ryc. 1. Porównanie rzeczywistego obrazu sekcyjnego złamania kości czaszki z rekonstrukcją 3D.
Fig. 1. Comparison between an actual autopsy specimen of calvaria fracture with 3D reconstruction.

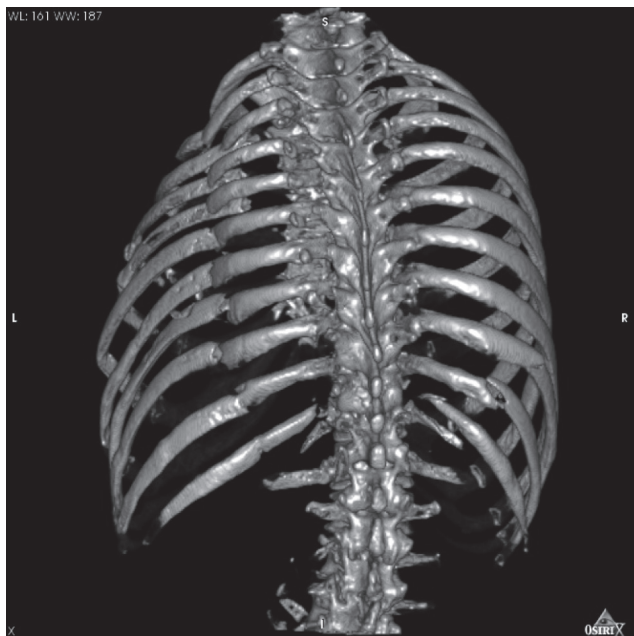
i przestrzeni powietrznych. Typową sądowo-lekarską sekcją zwłok, z koniecznymi w danym przypadku dodatkowymi technikami, wykonywano korzystając z dokonanych rekonstrukcji w warunkach sali sekcyjnej – odtwarzając je na przenośnym sprzęcie komputerowym.

WYNIKI BADAŃ

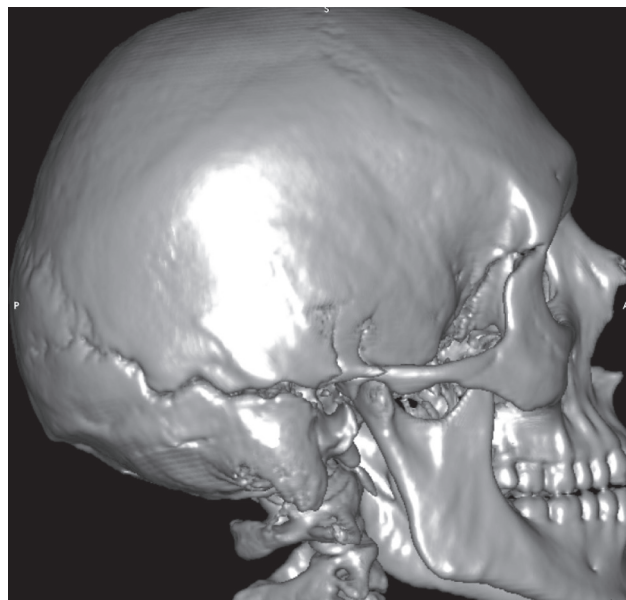
Stwierdzone podczas sekcji zwłok zmiany ilustruje tabela I oraz ryciny – rekonstrukcje 3D wraz z wybranym obrazem z sekcji zwłok.



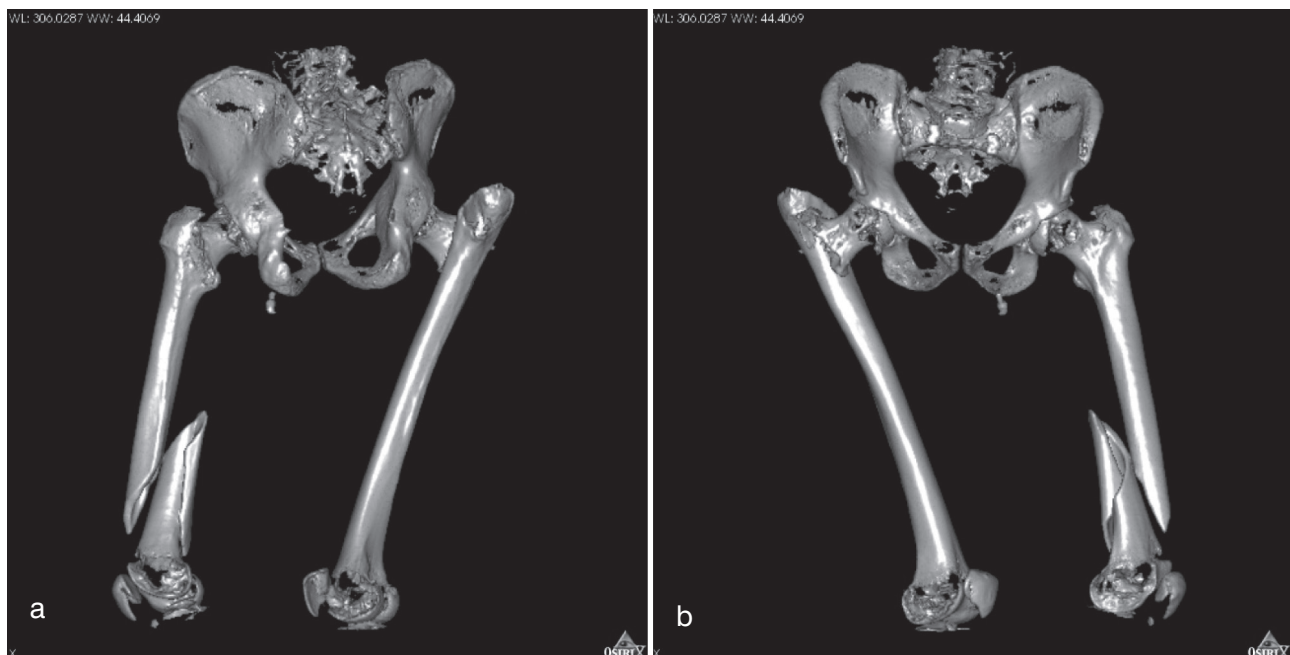
Ryc. 2. „Wypreparowana cyfrowo” żuchwa ze złamaniem po lewej stronie.
Fig. 2. The mandible – 3D reconstruction – the fracture on the left.



Ryc. 3. Złamania żeber – widok od tyłu.
Fig. 3. Fractured ribs – the posterior aspect.

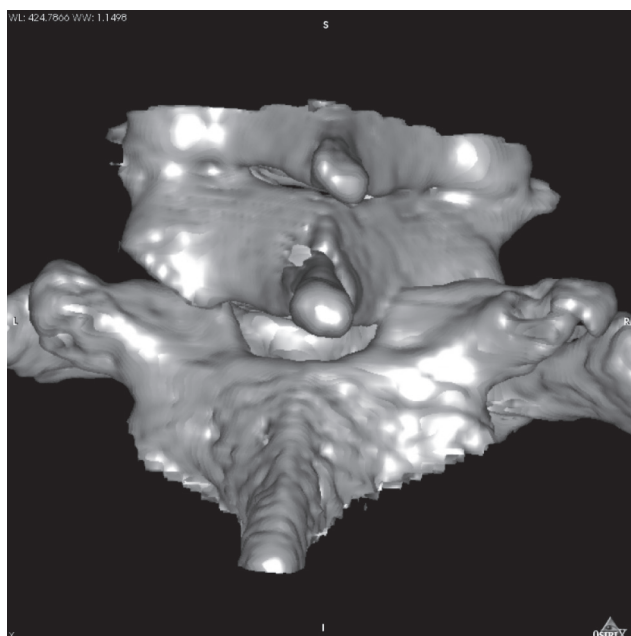


Ryc. 4. Szczelina złamania kości czaszki biegnąca od rejonu prawego stawu skroniowo-żuchwowego.
Fig. 4. The skull – 3D reconstruction – the line of fracture beginning at the right temporomandibular joint.



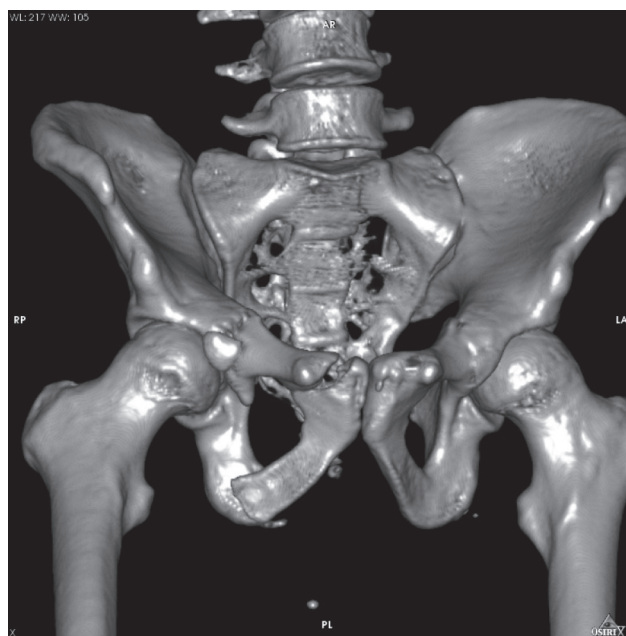
Ryc. 5. Złamania kości udowych: a. widok od przodu, b. widok od tyłu.

Fig. 5. Fractures of both femurs – 3D reconstructions: a. the anterior aspect, b. the posterior aspect.



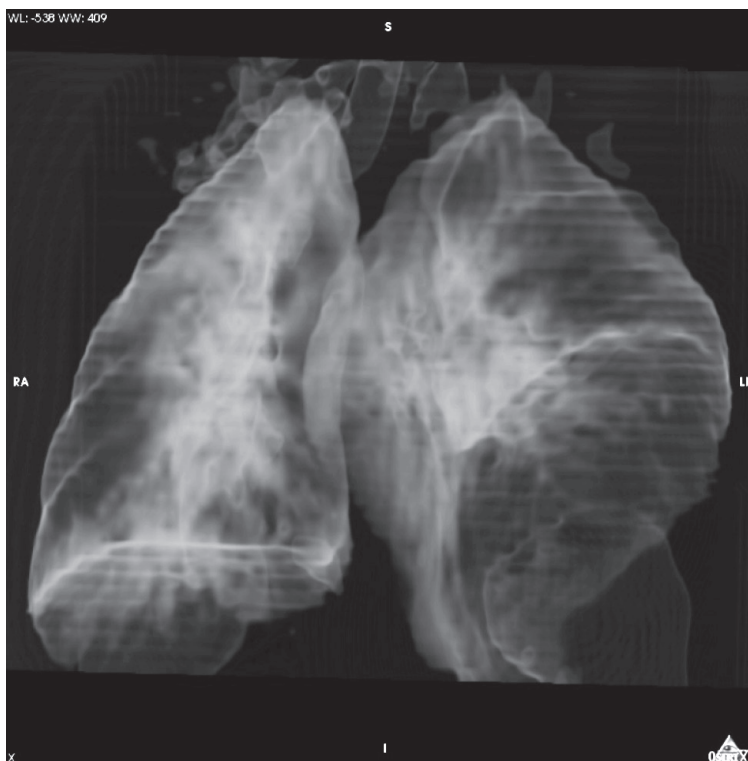
Ryc. 6. Przerwanie ciągłości kręgosłupa na granicy odcinka szyjnego i piersiowego.

Fig. 6. The laceration of the vertebral column (between the cervical and thoracic part) – 3D reconstruction.



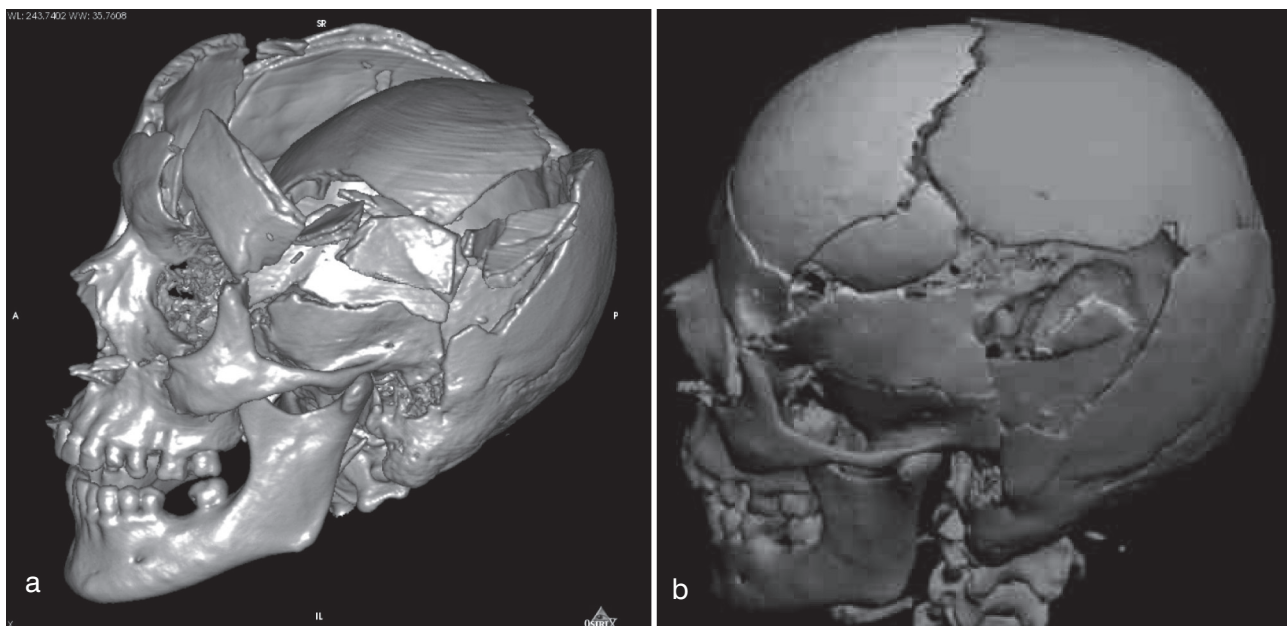
Ryc. 7. Złamanie miednicy – zniszczenie struktur prawego stawu krzyżowo-biodrowego oraz złamanie prawej kości łonowej.

Fig. 7. Fracture of the pelvis on the right – 3D reconstruction.



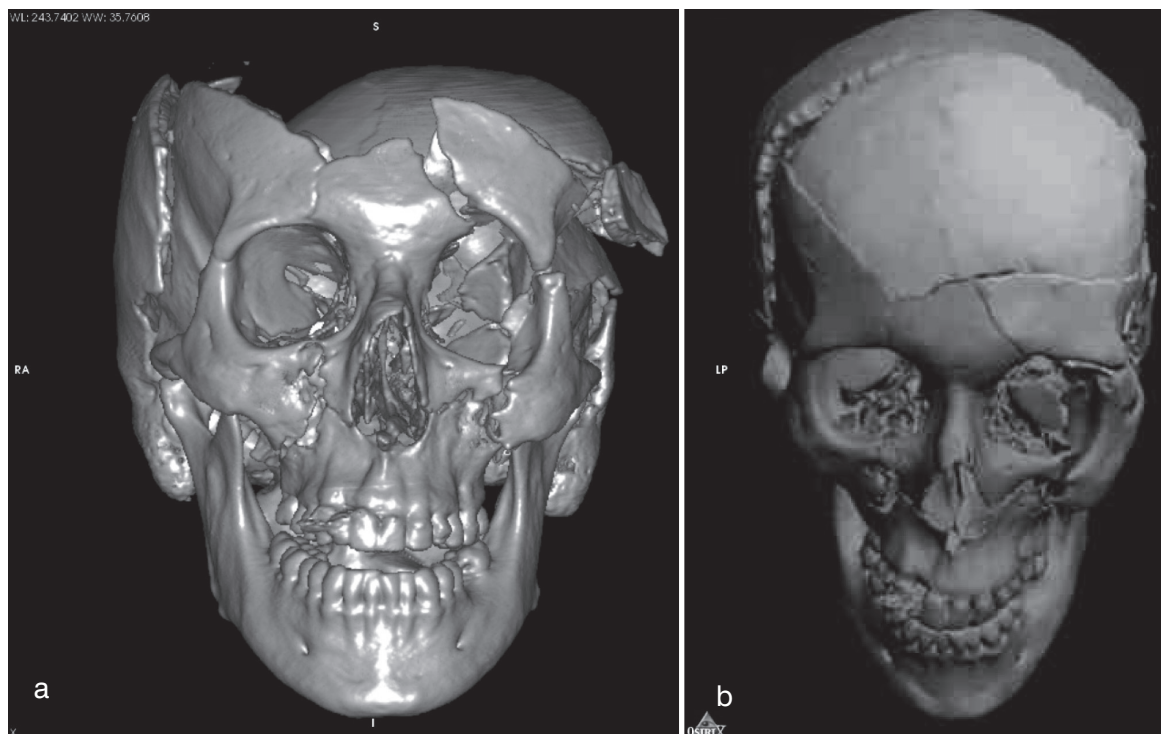
Ryc. 8. Przestrzenie powietrzne: żołądek poprzez rozerwaną przeponę przemieszczony do lewej jamy opłucnej.

Fig. 8. Air spaces in 3D reconstruction: the stomach displaced to the left pleural cavity through the lacerated diaphragm.

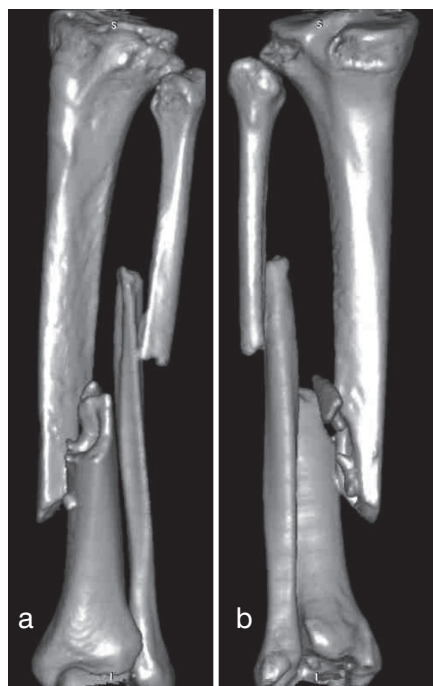


Ryc. 9. Zmiażdżenie kości czaszki widok od strony lewej: a. widok „wyjściowy”, b. rekonstrukcja.

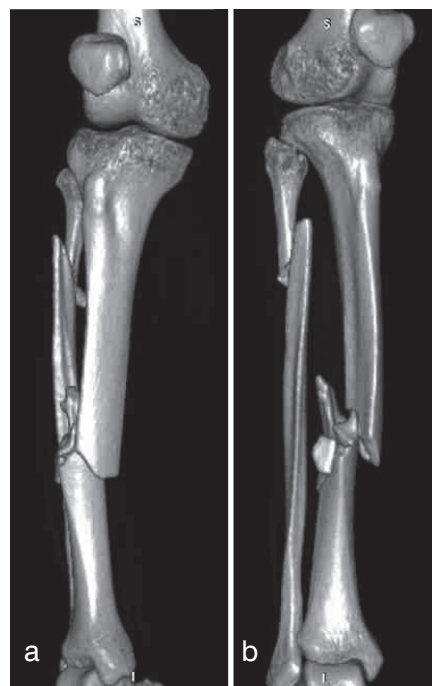
Fig. 9. Fragmentation of the skull – 3D reconstruction, the left-hand-side aspect: a. the actual position of the bones, b. reconstruction (Autodesk 3ds Max).



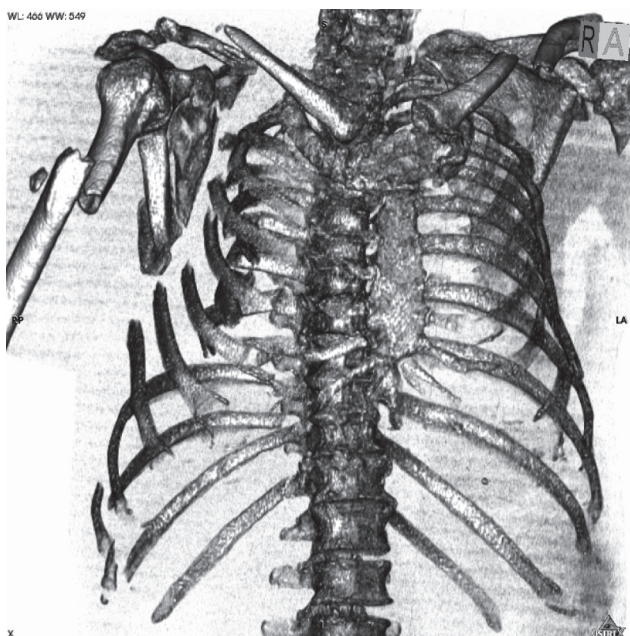
Ryc. 10. Zmiażdżenie kości czaszki widok od przodu a. widok „wyjściowy”, b. rekonstrukcja.
 Fig. 10. Fragmentation of the skull – 3D reconstruction, the anterior aspect: a. the actual position of the bones, b. reconstruction (Autodesk 3ds Max).



Ryc. 11. Złamania kości lewego podudzia: a. widok od przodu i boku, b. widok od tyłu i strony przyśrodkowej.
 Fig. 11. Fractures of the bones of the left shank – 3D reconstruction: a. the anterior and lateral aspect, b. the posterior and middle aspect.



Ryc. 12. Złamane kości prawego podudzia: a. widok od przodu i strony przyśrodkowej, b. widok od przodu i boku.
 Fig. 12. Fractures of the bones of the right shank – 3D reconstruction: a. the anterior and middle aspect, b. the posterior and lateral aspect.



Ryc. 13. Złamania trzonu prawej kości ramiennej, prawej łopatki, obu obojczyków i żeber po prawej stronie – widok od przodu i (nieco) strony prawej.

Fig. 13. Fractures of the right humerus, scapula, both clavicles and the ribs on the right – 3D reconstruction: the anterior and (partially) the right-hand-side aspect.

W trakcie analizy układu kostnego jedynie w przypadkach złamań żeber bez przemieszczeń, obrazowanie TK nastręczało większe trudności – konieczna była złożona analiza różnych typów TK (poprzeczne, MPR, 3D). Poza tym w każdym z ocenianych przypadków udało się dobrze uwidocznić złamania kości, także w formie przestrzennej rekonstrukcji. Widoczne były zmiany takie jak stłuczenie płuc, obecność krwi w jamach opłucnej. Dzięki uwidacznianiu przestrzeni powietrznych w przypadku 6/09 wykryto przemieszczenie żołądka do jamy opłucnej. Rekonstrukcja kostna w programie Osiris dała dobre podstawy do dalszej obróbki wyimportowanych obiektów w programach typu CAD, w celu „kryminalistycznej” rekonstrukcji – czego dowodzą przykłady takich działań dokonane przy użyciu programu 3ds Max firmy Autodesk.

DYSKUSJA

Jak wiadomo, dla skutecznego opiniowania na temat rekonstrukcji okoliczności doznania obrażeń w wypadku drogowym, bardzo istotna jest ocena wielu okolic ciała, z uwzględnieniem odcinka szyjnego kręgosłupa [1, 2], z dodat-

kowymi technikami badania pośmiertnego dotyczącymi zwłaszcza kończyn dolnych [3, 4, 5, 6, 7]. Szerokie polskie opracowanie na temat wypadków drogowych, z wykorzystaniem komputerowych animacji, powstało na bazie analizy bardzo szerokiego materiału sekcyjnego, w tym badań kryminalistycznych zabezpieczanych podczas sekcji zwłok kości [8]. Dotychczas w Polsce natomiast nie dokonano aplikacji pośmiertnego badania TK dla codziennej praktyki sądowo-lekarskiej, choć już w 2002 roku wykorzystanie takiej metody badawczej było w naszym środowisku postulowane [9].

W piśmiennictwie światowym spotykamy opracowania dotyczące wykorzystania techniki pośmiertnego badania TK ofiar wypadków komunikacyjnych – jako przykład można przytoczyć wykorzystanie obrazów 2D TK w analizie obrażeń 7 ofiar katastrof lotniczych [10]. Szwajcarski projekt Virtopsy® [11, 12, 13] przedstawił założenia wielokierunkowych pośmiertnych badań obrazowych, uwzględniając ich wykorzystanie dla dokumentacji również przypadków ofiar wypadków drogowych, z wykorzystaniem rekonstrukcji 3D [14]. Jak dotąd są to praktycznie jedyne opracowania tak szeroko poruszające tę tematykę. Wśród doniesień kazuistycznych odnotowano badanie techniką pośmiertnych badań obrazowych – zwęglonych zwłok, znalezionych w samochodzie [15]. Wyniki badań służyły do wielospecjalistycznych opinii rekonstrukcyjnych [16, 17].

WNIOSKI

Na podstawie opracowania własnych przypadków wykazano przydatność pośmiertnego badania TK, w dokumentacji i obrazowaniu obrażeń układu kostnego, dla celów sądowo-lekarskich w polskich warunkach. Wykonane rekonstrukcje kośćca w sposób plastyczny i czytelny pokazują stan faktyczny i mogą być dużym ułatwieniem w późniejszym opiniowaniu odnośnie rekonstrukcji zdarzenia, tak istotnego w sprawach dotyczących wypadków komunikacyjnych. Konieczne są, oczywiście, dalsze badania, które pozwolą w pełni określić zakres przydatności prezentowanych metod, jak i wyznaczyć ich ograniczenia.

PIŚMIENICTWO

1. Mądro R., Teresiński G.: Neck injuries as a reconstructive parameter in car-to-pedestrian accidents, *Forensic Sci. Int.* 2001, 118(1), 57-63.

2. Woźniak K., Rzepecka-Woźniak E.: Rutynowe badanie odcinka szyjnego rdzenia kręgowego i kręgosłupa podczas sekcji sądowo-lekarskich. *Arch. Med. Sąd. Krym.* 2003, 53 (2), 91-107.
3. Teresiński G., Mądro R.: Pelvis and hip joint injuries as a reconstructive factors in car-to-pedestrian accidents, *Forensic Sci. Int.* 2001, 124(1), 68-73.
4. Teresiński G., Mądro R.: Knee joint injuries as a reconstructive factors in car-to-pedestrian accidents, *Forensic Sci. Int.* 2001, 124(1), 74-82.
5. Teresiński G., Mądro R.: Ankle joint injuries as a reconstruction parameter in car-to-pedestrian accidents, *Forensic Sci. Int.* 2001, 118(1), 65-73.
6. Teresiński G., Mądro R.: Evidential value of injuries useful for reconstruction of the pedestrian-vehicle location at the moment of collision, *Forensic Sci. Int.* 2002, 128(3), 127-135.
7. Teresiński G., Mądro R.: Ewolucja metod sądowo-lekarskiej rekonstrukcji okoliczności potrażeń pieszych przez pojazdy mechaniczne – możliwości poszerzenia zakresu wnioskowania, *Arch. Med. Sąd. Krym.* 2001, (3), 259-272.
8. Teresiński G.: Biomechanika potrażeń pieszego, Wydawnictwo Akademii Medycznej w Lublinie 2005.
9. Teresiński G.: O ustalaniu okoliczności urazu głowy, *Arch. Med. Sąd. Kryminol.* 2002, 52 (2), 65-83.
10. Levy G., Goldstein L., Blachar A., Apter S., Barenboim E., Bar-Dayyan Y., Shamis A., Atar E.: Postmortem computed tomography in victims of military air mishaps: radiological-pathological correlation of CT findings. *Isr. Med. Assoc. J.* 2007, 9(10), 699-702.
11. Bolliger S. A., Thali M. J., Ross S., Buck U., Naether S., Vock P.: Virtual autopsy using imaging: bridging radiologic and forensic sciences. A review of the Virtopsy and similar projects, *Eur. Radiol.* 2008, 18(2), 273-282.
12. Thali M. J., Yen K., Schweitzer W., Vock P., Boesch C., Ozdoba C., Schroth G., Ith M., Sonnenschein M., Doernhoefer T., Scheurer E., Plattner T., Dirnhofer R.: Virtopsy, a new imaging horizon in forensic pathology: virtual autopsy by postmortem multislice computed tomography (MSCT) and magnetic resonance imaging (MRI) – a feasibility study, *J. Forensic Sci.* 2003, 48(2), 386-403.
13. Thali M. J., Jackowski C., Oesterhelweg L., Ross S. G., Dirnhofer R.: Virtopsy – The Swiss virtual autopsy approach, *Leg. Med. (Tokyo).* 2007, 9(2), 100-104.
14. Aghayev E., Thali M., Jackowski C., Sonnenschein M., Yen K., Vock P., Dirnhofer R.: Virtopsy – fatal motor vehicle accident with head injury, *J. Forensic Sci.* 2004, 49(4), 809-813.
15. Thali M. J., Yen K., Plattner T., Schweitzer W., Vock P., Ozdoba C., Dirnhofer R.: Charred body: virtual autopsy with multi-slice computed tomography and magnetic resonance imaging, *J. Forensic Sci.* 2002, 47(6), 1326-31.
16. Thali M. J., Braun M., Brüscheweiler W., Dirnhofer R.: Matching tire tracks on the head using forensic photogrammetry, *Forensic Sci. Int.* 2000, 113(1-3), 281-287.
17. Buck U., Naether S., Braun M., Bolliger S., Friederich H., Jackowski C., Aghayev E., Christe A., Vock P., Dirnhofer R., Thali M.: Application of 3D documentation and geometric reconstruction methods in traffic accident analysis: With high resolution surface scanning, radiological MSCT/MRI scanning and real data based animation, *Forensic Sci. Int.* 2007, 170(1), 20-28.

Adres do korespondencji:

dr Krzysztof Woźniak

Katedra Medycyny Sądowej UJ CM

ul. Grzegórzecka 16

31-531 Kraków

mpwoznia@cyf-kr.edu.pl